

### Atestado / Testemunho

Lucio Pereira, licenciado em Medicina pela Faculdade de Ciências Médicas de Lisboa, e portador do cédulo profissional nº 22565, emitido pela Ordem dos Médicos, atesta sob o seu palavrão de honra, que observei o Sr. Fernando Pires, há cerca de mais ou menos nove meses a esta parte, por apresentar ne ferida, tipo queimadura de 1º grau, na parte externa do antebraço direito. Na altura afui o conselho vigilância. Passados mais ou menos dois meses, voltei a encontrar o Sr. Pires e verifiquei que apresentava a mesma lesão, mas com aumento de rubor e a área quase necrosada, no centro da ferida; o Sr. Pires não quis fazer qualquer tratamento e mudou a lesão com a queimadura.

Há cerca de seis meses a esta parte, concretamente no 1º domingo do mês de Setembro, voltei a encontrar o Sr. Pires no local de Apoiçãs, no Corgo da Igreja, e observei na lesão central, de área ovalada e com bordas irregulares, e aspecto necrosado e a extensa que por vezes era rescinante.


O nódulo central tinha características necrosadas com possível penetração nas estruturas mais profundas, o que causava dores.

Aconselhei e urgentemente o Sr. Pires a consultar de Cirurgia para ser avaliada através de biópsia e tratamento cirúrgico.

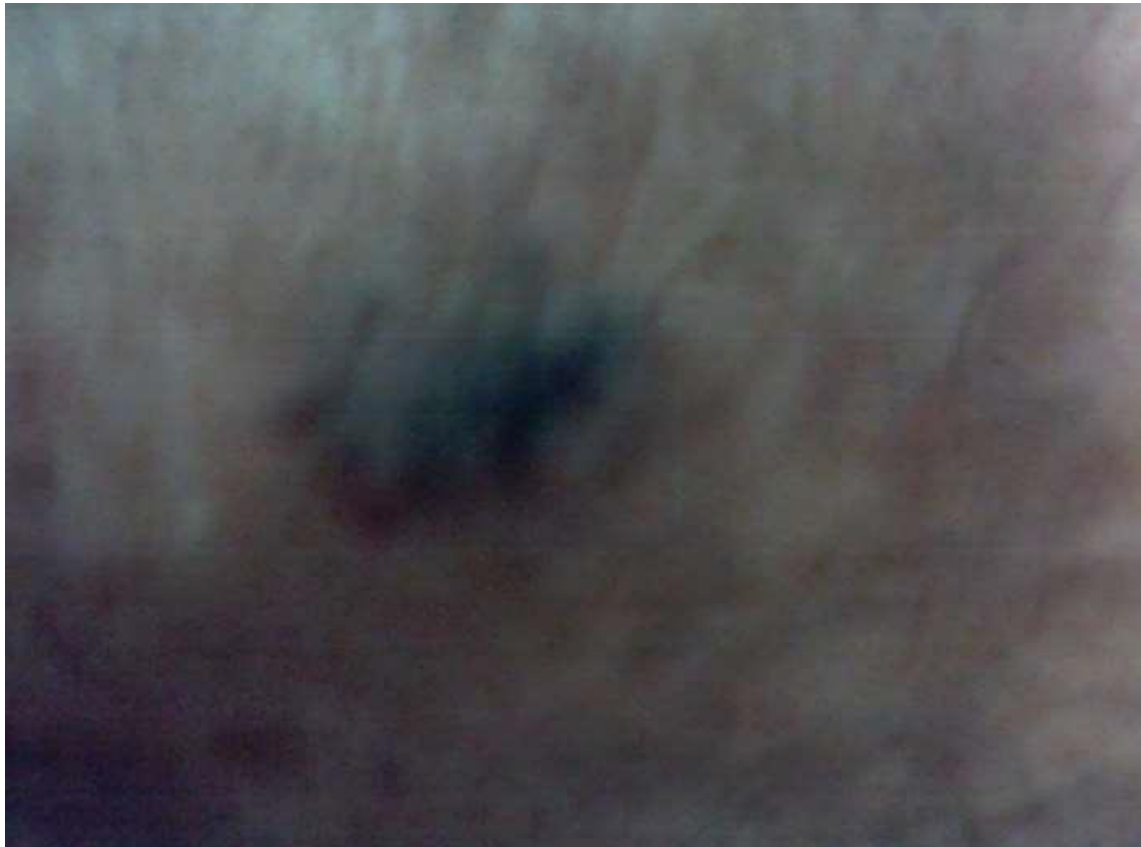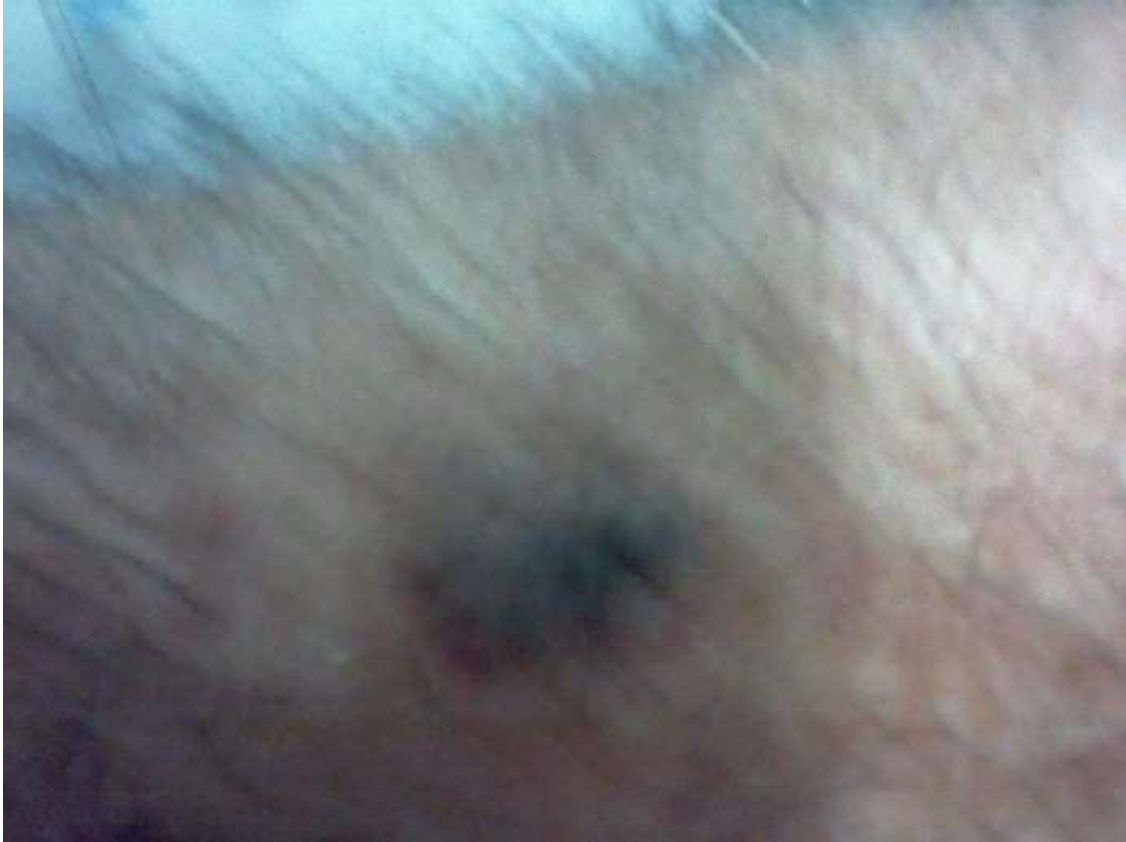Neste dia três do corrente mês de Março, durante a criação do Tarp, no Corgo da Igreja, o Sr. Pires interrompeu o registo do mensageiro que estava a receber do Alto, para me demonstrar a lesão e observar a cura que se estava a exercer no seu antebraço direito. Neste altura todos os presentes puderam observar que algo estava a acontecer quando o Sr. Pires estendeu o braço.

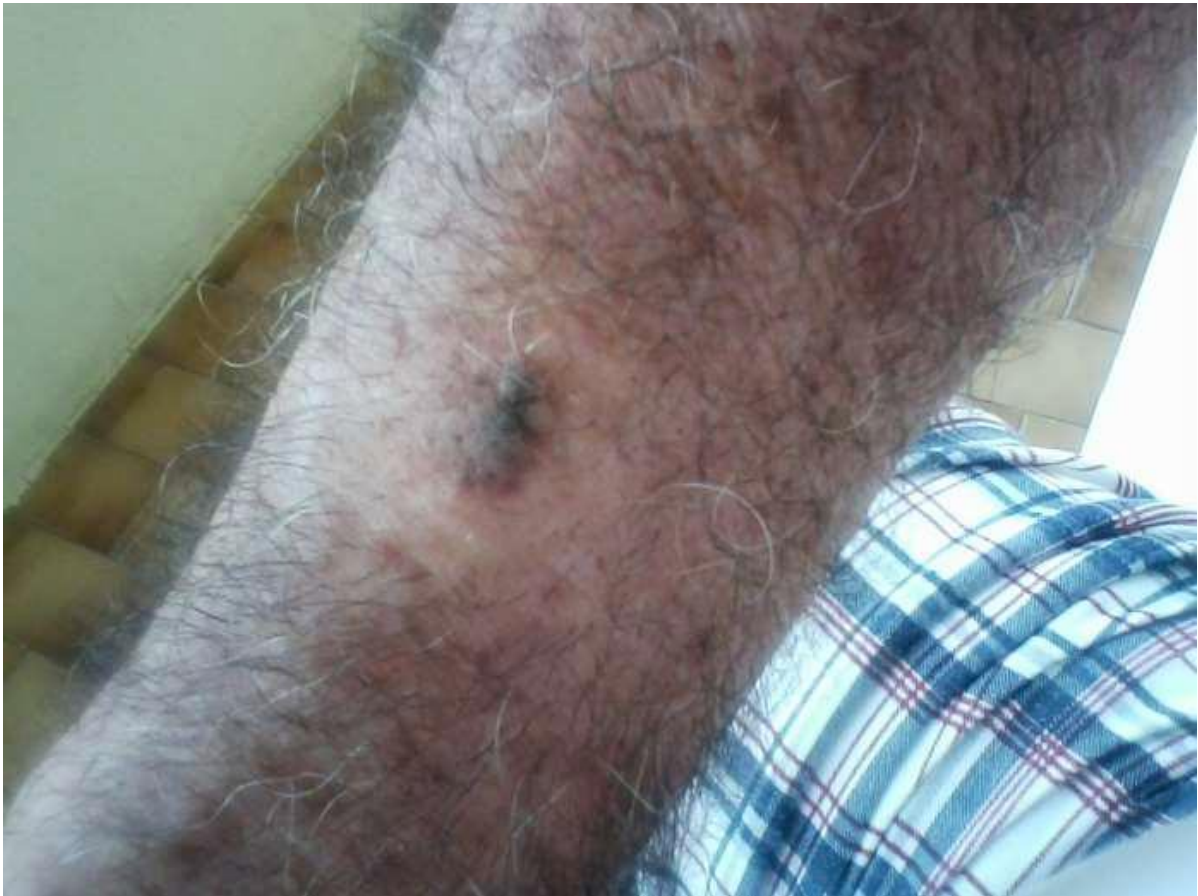Desloquei-me junto dele para observação do antebraço direito. Passei a mão no local da lesão e verifiquei que a pele estava vazia, apresentando apenas a cor escura, envolvendo o centro da lesão anterior.

Por ser verdade e ter sido confirmado por mim, atesto a presente declaração.

  
Lúcio Pereira  
Med. Geral e Familiar

**Fotos ANTES da cura:**





Fotos DEPOIS da cura:

